

Monitoramento da microinfiltração coronária nos terços radiculares através do tempo

Flávia S. Alves*, Ezequiel Gabrielli, Emely Aveiro, Eloá Cristina B. Pereira, Brenda Paula F. A. Gomes.

Resumo

A deficiência da restauração coronária influencia diretamente o sucesso do tratamento endodôntico. A microinfiltração coronária ocorre nos casos de perda do material restaurador provisório, fratura ou infiltração pela restauração coronária definitiva e cáries recorrentes, permitindo a contaminação do sistema de canais radiculares que pode atingir os tecidos periapicais. O caminho percorrido pela infiltração coronária atingindo os canais radiculares ainda não foi estudado. Objetivo: Avaliar in vitro, a contaminação nos terços radiculares, após a infiltração pela porção coronária, de dentes tratados endodonticamente. Foram selecionados 62 dentes, os quais foram montados em um aparato para simular a contaminação, que foi realizada com saliva humana de único voluntário. As coletas foram feitas por terços radiculares e os espécimes divididos em 5 grupos experimentais, variando o tempo de contato com a saliva. Foram coletadas amostras de guta-percha dos canais radiculares conforme os terços radiculares e as mesmas foram plaqueadas em FAA (Fastidious Anaerobe Agar) e meio de cultura seletivo M-Enterococcus, sendo analisadas quanto a contagem de unidade formadora de colônia (UFC). Os dados foram tabulados utilizando uma tabela de contingência e analisados estatisticamente através do teste de Kruskal-Willis, com nível de significância de 5% ($p < 0.05$). Concluímos que os dentes foram progressivamente contaminados de acordo com o tempo, sendo o terço coronário o mais contaminado.

Palavras-chave: microinfiltração, endodontia, terços radiculares.

Introdução

A deficiência da restauração coronária influencia diretamente o sucesso do tratamento endodôntico. Sendo que a microinfiltração coronária ocorre nos casos de perda do material restaurador provisório, fratura ou infiltração pela restauração coronária definitiva, colonizando assim, o sistema de canais radiculares.

Resultados e Discussão



Figura 1. Etapas da montagem e análise das amostras no aparato. A- Vista superior do aparato; B- Controle negativo; C- Detalhe do aparato, com o ápice dental imerso no meio de cultura estéril; D- Frasco de azul de metileno 1%; E- Aparato preparado para teste; F- Após 4 dias, remoção do azul de metileno 1% de ambos os grupos controle (positivo e negativo); G- Aparato com infiltração; H- Aparato sem infiltração.

Para o acompanhamento da contaminação microbiana foi realizada a desobturação seriada do canal radicular, coletando individualmente a guta-percha correspondente a cada terço radicular. Esta foi introduzida em meio de cultura e posteriormente plaqueada e incubada para permitir a contagem das unidades formadoras de colônia (UFC/mL).

Os grupos experimentais apresentaram maior contaminação de acordo com o tempo, sendo que o dia 20 apresentou a maior contaminação no terço coronário ($373,20 \pm 209,17$), terço médio ($281,80 \pm 218,75$) e no terço apical ($137,40 \pm 125,65$) (UFC/ μ L).

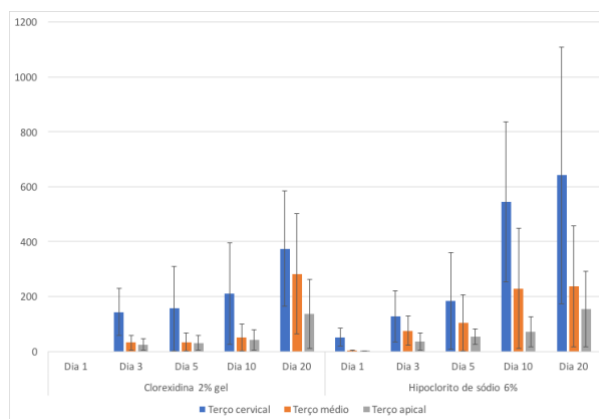


Figura 2. Comparação do nível de contaminação nos terços radiculares, ao longo do tempo, entre os grupos experimentais tratados com clorexidina gel 2% e hipoclorito de sódio 6%.

- ✓ Foi observado que a infiltração ocorre rapidamente, mesmo na presença de uma obturação eficiente. Esta é capaz de proteger in vitro os canais radiculares da infiltração coronária por um período máximo de 5 dias.
- ✓ Há uma infiltração microbiana maior no terço coronário, seguido pelo médio e apical.
- ✓ Nossos resultados estão de acordo com trabalho de Swanson & Madison, 1987, que observaram contaminação em um período de 3 dias.

Conclusão

Concluímos que os dentes foram progressivamente contaminados de acordo com o tempo, sendo o terço coronário o terço radicular mais contaminado.

Agradecimentos

Este trabalho teve o apoio da FAPESP 2015/23479-5; CNPq 308162/2014-5 & PIBIC 100453/2018-0 e CAPES.

¹ Swanson K.; Madison S. An evaluation of coronal microleakage in endodontically treated teeth. Part I. Time periods. *J Endod* 1987, 13: 56-9.