DOI: 10.20396/revpibic.

Camila Venturini Ayres Cunha*, Camila de Oliveira Ramos, Marcella Ramos Sant'Ana, Susana Castelo Branco Ramos Nakandakari, Leandro Pereira de Moura, Eduardo Rochete Ropelle, José Rodrigo Pauli, Adelino Sanches Ramos da Silva, Dennys Esper Cintra.

Resumo

O presente projeto visa mapear a distribuição do receptor de ácidos graxos ômega 3 (ω3), o GPR120, através da técnica de imunofluorescência. A localização do receptor nos diversos tecidos orgânicos poderá predizer os possíveis locais de atuação do ω3, em situações fisiológicas ou não. Na obesidade, o processo inflamatório prejudica a função de tecidos específicos. Caso haja o receptor no tecido a ser investigado, seja ativado pelo ω3, tal estratégia poderá contribuir para o restabelecimento das funções teciduais.

Palavras-chave:

GPR120; ÔMEGA-3; NUTRIGENÔMICA.

Introdução

A obesidade apresenta relação com diversas doenças crônicas como odiabetes tipo 2, doenças cardiovasculares e alguns tipos de câncer, tendo como pivô a inflamação crônica de baixo grauEstratégias nutricionais que atuem no controle do processo inflamatório associado à obesidade poderão ser interessantes ações adjuvantes ao tratamento tradicional na obesidade. O GPR120 é um receptor que quando ativado por ácidos graxos ômega 3 induzem bloqueio do processo inflamatório. O objetivo desse projeto é mapear a distribuição do GPR120 em diferentes tecidos acometidos por comorbidades associadas à obesidade, possibilitando melhor compreensão das potenciais ações do receptor. Isso poderá, por sua vez, auxiliar no desenvolvimento de estratégias nutricionais anti-inflamatórias através deste receptor.

Resultados e Discussão

Nesta fase inicial, a análise qualitativa mostrou presença e maior conteúdo do GPR120 nos grupos obeso e obeso + ômega-3 em todos os tecidos analisados. De forma interessante, nos rins, observou-se a ausência do receptor no parênquima renal, entretanto, surge com intensidade nos glomérulos e, em menor quantidade, nos túbulos renais.

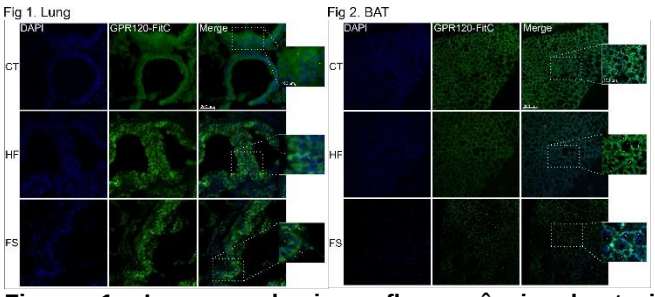

Figura 1: Imagens da imunofluorescência do tecido pulmonar e tecido adiposo marrom. Cortes de 6 µm de espessura dos diferentes grupos experimentais. Em azul, DAPI, como marcador nuclear. Em verde, GPR120 contra corado com fluoróforo secundário FitC. MERGE – sobreposição das imagens de marcação nuclear e do receptor GPR120. Aumento de 20x. Em destaque, ao lado direito, aumento de 40x, com setas indicando o receptor

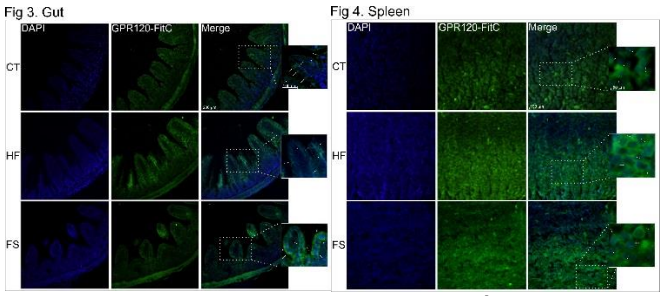

Figura 2: Imagens da imunofluorescência do tecido intestinal e baço. Cortes de 6 µm de espessura dos diferentes grupos experimentais. Em azul, DAPI, como marcador nuclear. Em verde, GPR120 contra corado com fluoróforo secundário FitC. MERGE – sobreposição das imagens de marcação nuclear e do receptor GPR120. Aumento de 20x. em destaque, aolado direito, aumento de 40x, com setas indicando o receptor.

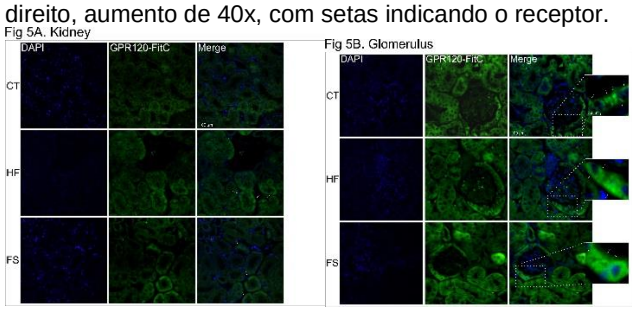

Figura 3: Imagens da imunofluorescência do tecido renal e glomérulo. Cortes de 5 µm de espessura dos diferentes grupos experimentais. Em azul, DAPI, como marcador nuclear. Em verde, GPR120 contra corado com fluoróforo secundário FitC. MERGE – sobreposição das imagens de marcação nuclear e do receptor GPR120. Aumento de 20x. As setas indicam o receptor.

Conclusões

O receptor GPR120 está presente em todos os tecidos analisados. De forma interessante, tanto o processo obesogênico quanto a presença do ácido graxo ω3 na dieta parecem influenciar o conteúdo do receptor. Nas próximas fases deste projeto, resta saber se tal modulação é devido ao processo obesogênico e inflamatório em si ou se o simples conteúdo de gorduras saturadas e insaturadas já é capaz de induzir tal modulação.

Agradecimentos

Agradeço a toda equipe LabGeN e LabMex pelo auxílio e ao PIBIC pela oportunidade de receber a bolsa para a realização desse projeto.

OH, D. Y. et al. GPR120 Is an Omega-3 Fatty Acid Receptor Mediating Potent Anti-inflammatory and Insulin-Sensitizing Effects. **Cell**, v. 142, n. 5, p. 687–698, 2010.

(cc) BY-NC-ND