

Estudo cintilográfico funcional da motilidade colônica em crianças com constipação refratária

UNICAMP

Carmo RLML¹, Ribeiro AEA², Mazon MA, Lima MCL¹, Etchebehere ECSC², Santos AO², Amorim BJ², Bustorff-Silva JM³, Ramos CD², Da-Costa-Pinto EAL¹.

Gastroenterologia Pediátrica Departamento do Pediatria¹, Serviço de Medicina Nuclear do Departamento de Radiologia ² e Cirurgia Pediátrica do Departamento de Cirurgia ³, Faculdade de Ciências Médicas, Universidade Estadual de Campinas (UNICAMP), São Paulo, Brasil.

INTRODUÇÃO: A constipação é um problema freqüente na faixa etária pediátrica (20-30% das crianças e adolescentes), sendo responsável por 3% das consultas pediátricas e por 25% das consultas em ambulatórios de gastroenterologia pediátrica [1,3]. Na grande maioria dos casos, a constipação é funcional, normalmente desencadeada por comportamento de retenção fecal no período de treino esfinteriano, não tendo, porém, etiopatogenia definida e sendo, portanto, uma área desafiadora para a investigação científica. Uma parte significativa dos pacientes é refratária ao protocolo terapêutico preconizado, o que torna necessária uma melhor definição etiológica da situação, a fim de estabelecer uma terapêutica mais eficaz [6]. Em adultos, a cintilografia de trânsito intestinal é um exame que se tem mostrado capaz de diferenciar 2 tipos principais de constipação funcional, quanto à motilidade colônica: *Slow transit constipation* (STC) e obstrução da via de saída anorretal [5,7]. Definido o padrão de acometimento colônico, é possível esclarecer a melhor abordagem terapêutica. Nos casos de STC, o tratamento pode ser cirúrgico [3,4,5]. No nosso meio essa investigação não é realizada na rotina e não é conhecido o padrão mais comum nas crianças brasileiras.

OBJETIVO: Avaliar, por meio de técnica cintilográfica, os tempos de trânsito colônico em crianças com constipação refratária

PACIENTES E MÉTODOS: Apresentaremos os resultados preliminares referentes a 15 pacientes de 8 a 14 anos de idade, sendo 11 do sexo masculino, portadores de CF e refratários à terapia tradicional. Os pacientes realizaram preparo intestinal com clisteres de solução glicerinada, nos 2 dias anteriores ao estudo cintilográfico, para remoção de impações fecais. No dia do exame, o paciente apresentava-se em jejum mínimo de 12 horas e recebia por via oral 370MBq de fitato-^{99m}Tc diluídos em aproximadamente 20ml de leite. Imagens estáticas na projeção anterior do abdome foram adquiridas imediatamente após a ingestão do material e, a seguir, após 2, 6, 24, 30 e 48 horas. As imagens foram analisadas qualitativamente quanto à progressão do radiofármaco pelo cólon. Foi estabelecido o diagnóstico de STC quando a maior parte do traçador ainda permanecia no cólon proximal e transversos nas imagens de 48 horas (figura 1).

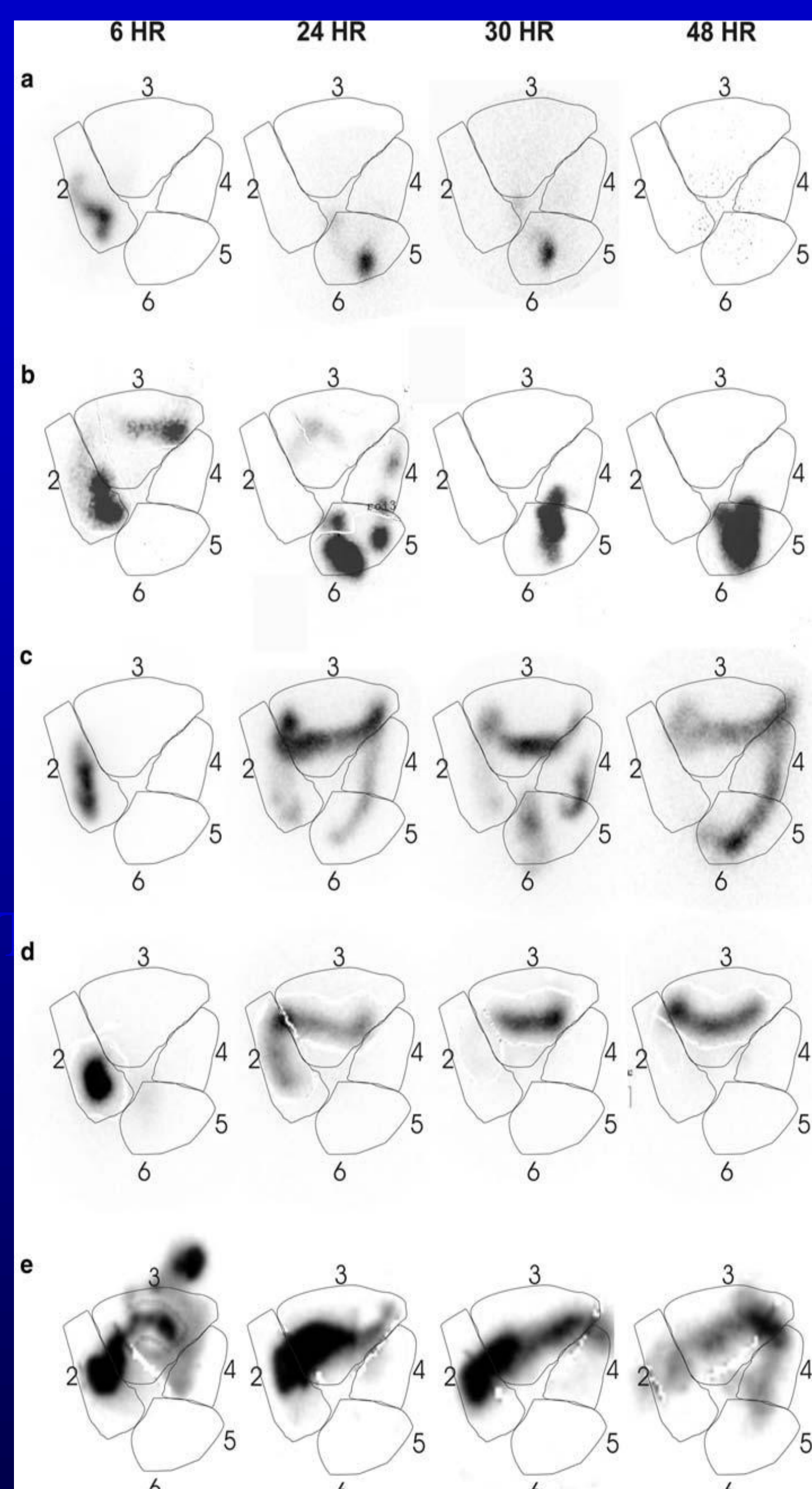


Figura 1: Imagens cintilográficas, tiradas após 6, 24, 30 e 48 horas, mostram diferentes padrões de trânsito: a. Normal; b. Retenção anorretal, em que com 24h quase todo o contraste atingiu o reto, onde permanece com 48h; c. Atraso pancolônico, em que o radiofármaco se move lentamente pelo cólon, porém não é excretado; d. Retenção colônica isolada no cólon transverso; e. Atraso no cólon e intestino delgado, havendo radiofármaco no intestino delgado após 6h, indicando um atraso no trânsito do intestino delgado. Radioatividade persiste por todo o cólon com 48h da ingestão. Um padrão de divisão regional do cólon (2 cólon ascendente, 3 cólon transverso, 4 cólon descendente e 5 reto/sigmóide) é mostrado em cada imagem. O intestino delgado não está definido, sendo a diferenciação do mesmo feita por especialista em Medicina Nuclear [3].

REFERÊNCIAS

- Morais MB, Maffei HVL. Contipação Intestinal. *Jornal de Pediatria*, 2000. 76(2):S147-S156.
- Hutson JM, Chase JW, Clarke MCC, King SK, Sutcliffe J, Gibb S, Catto-Smith AG, Robertson VJ, Southwell BR. Slow-transit constipation in children: our experience. *Pediatr Surg Int*, 2009; 25: 403 - 406.
- Sutcliffe JR, King SK, Hutson JM, Cook DJ, Southwell BR. Gastrointestinal transit in children with chronic idiopathic constipation. *Pediatr Surg Int*, 2009. 25:465-472.
- Christison-Lagay ER, Rodriguez L, Kurtz M, Pierre KS, Doody DP, Goldstein AM. Antegrade colonic enemas and intestinal diversion are highly effective in the management of children with intractable constipation. *J Ped Surg*, 2010, 45: 213-9.

RESULTADOS: Em 8 pacientes (53,3%) houve retenção do radiofármaco apenas no reto/sigmóide nas imagens de 48 horas (Figuras 2 e 3). Nos outros 7 pacientes (46,7%) houve retenção colônica do radiofármaco nas imagens de 48 horas (Figura 4).

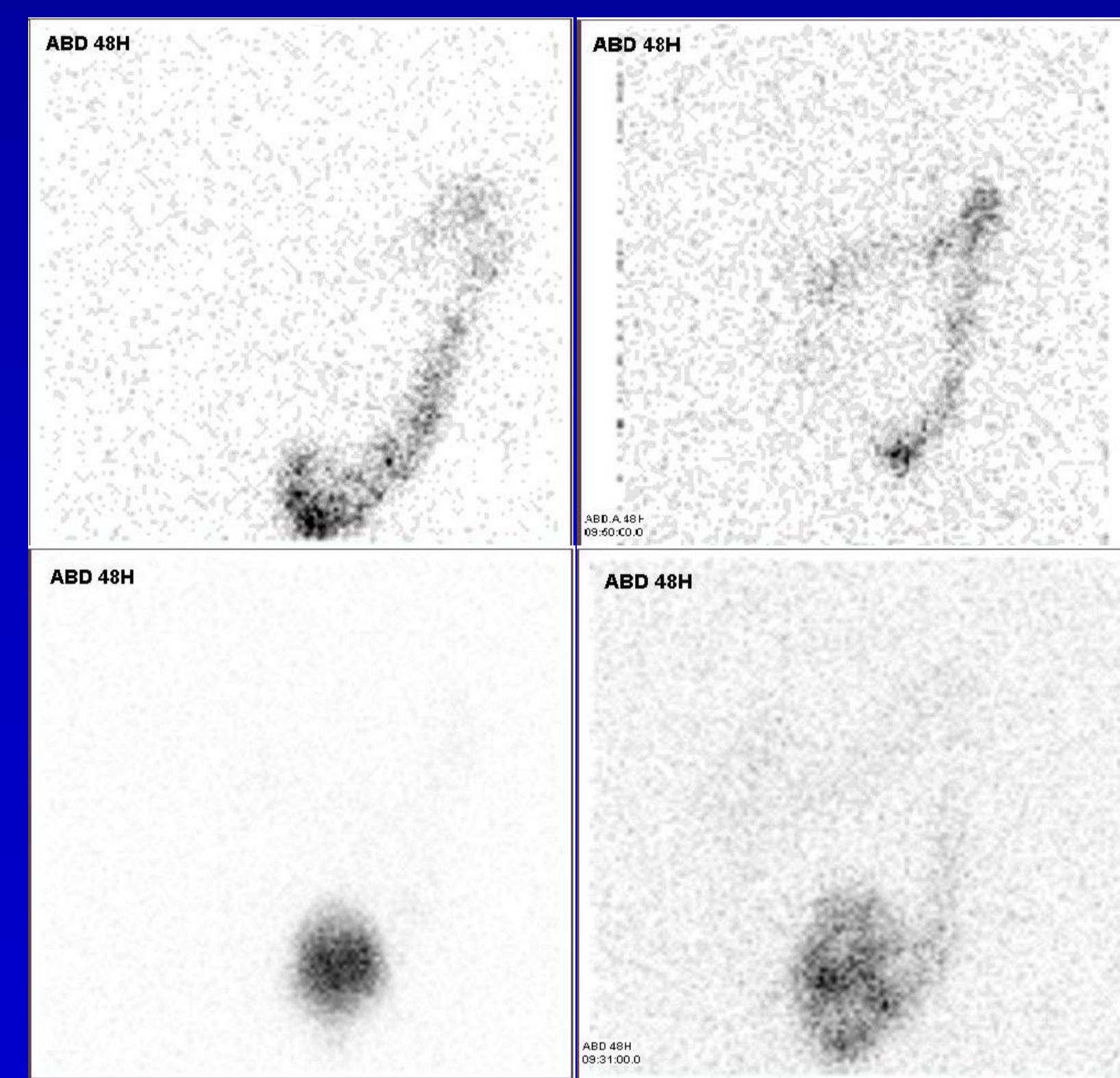


Figura 2: Imagens cintilográficas de 48h de 4 pacientes com retenção anorretal. Observa-se que a maior parte do contraste está no sigmóide e no reto.

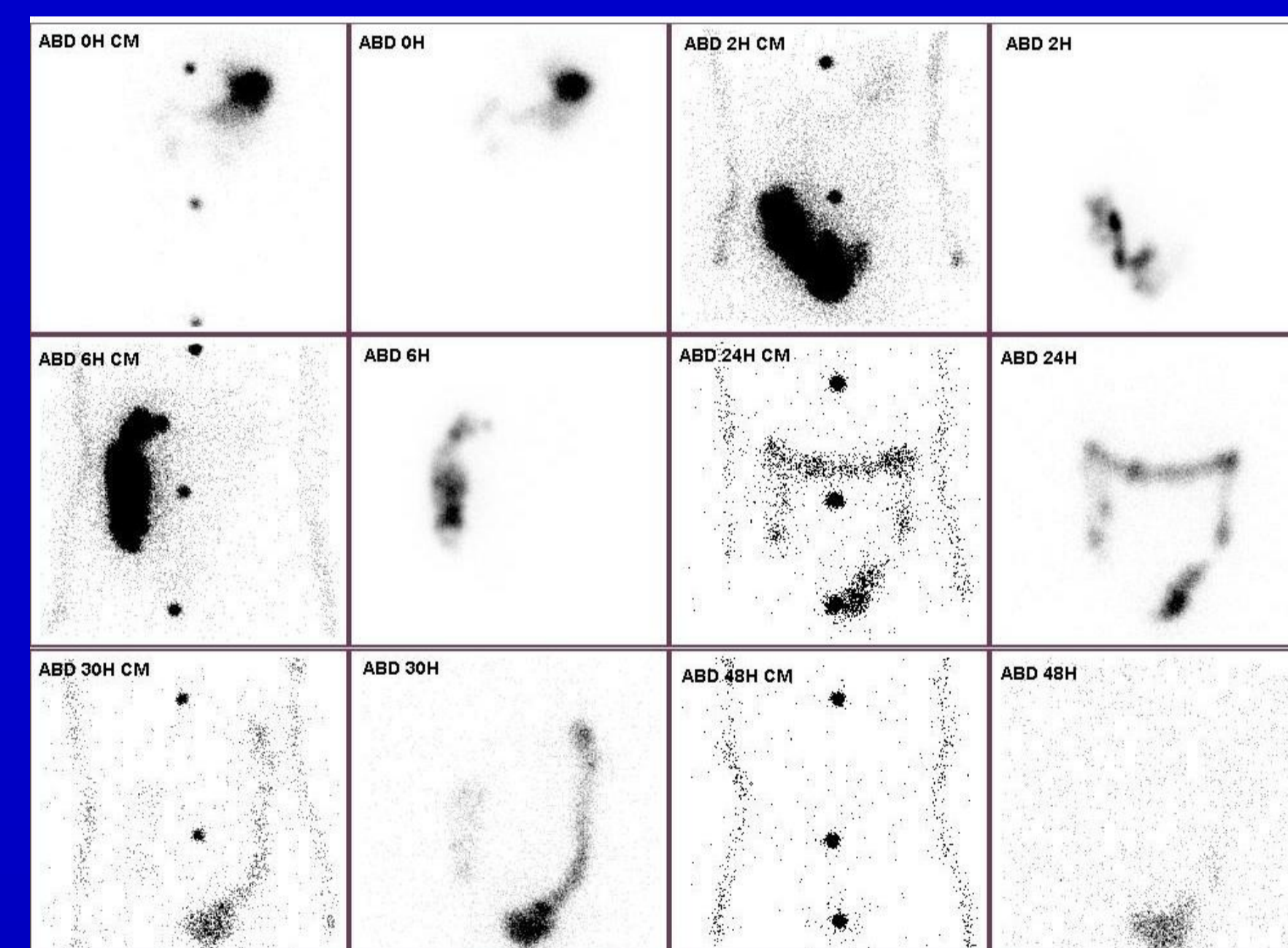


Figura 3: Exame completo de paciente com retenção anorretal. Observa-se que, com 6h, a maior parte do radiofármaco já está no cólon ascendente. Além disso, percebe-se que, com 24h, a maior parte do radiofármaco já atingiu o reto e sigmóide, permanecendo no reto até as 48h.

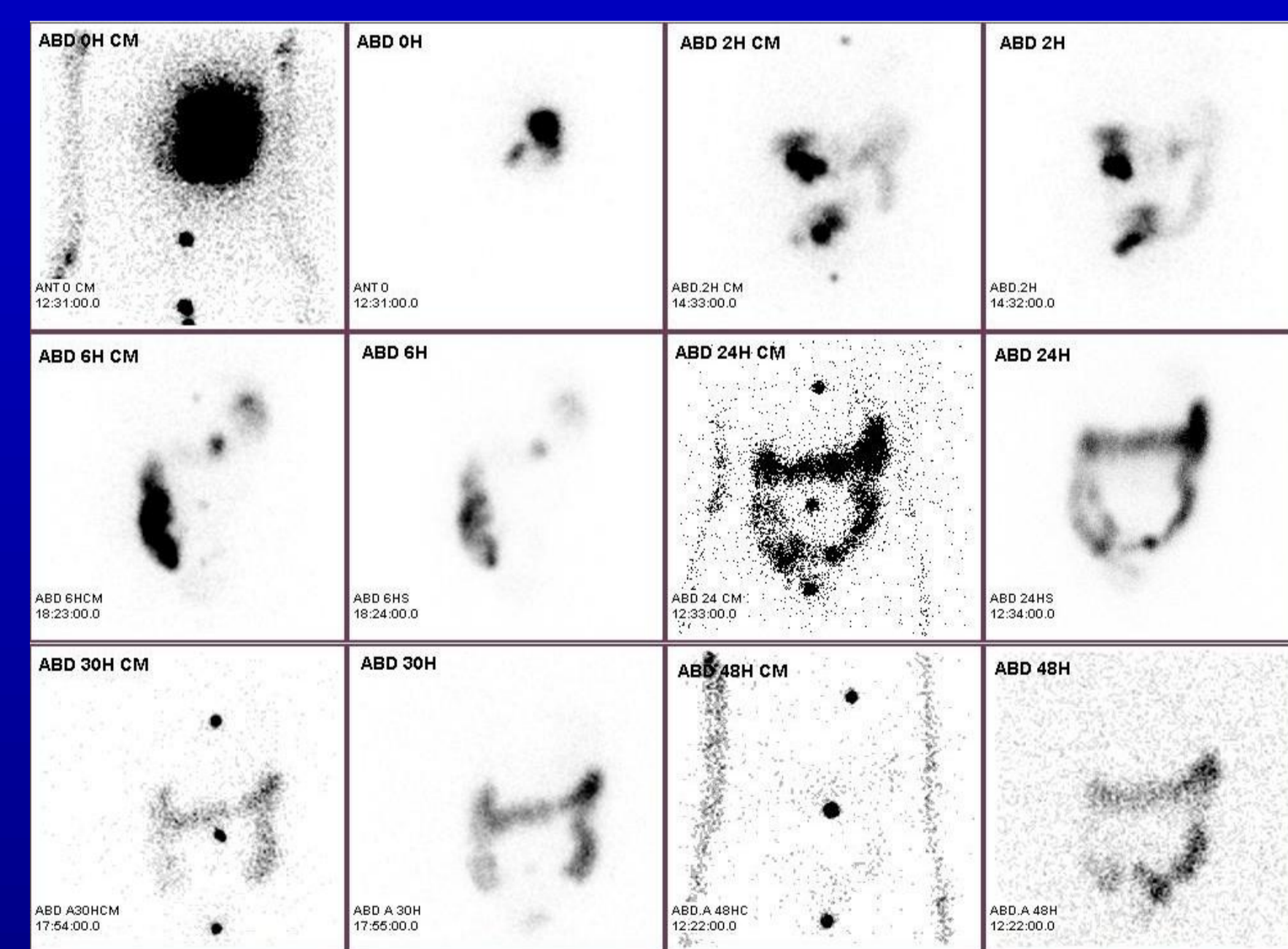


Figura 4: Exame completo de paciente com STC. Observa-se que, com 6h, a maior parte do radiofármaco já atingiu o cólon ascendente. Porém, com 24h, o mesmo se concentra ainda na flexura esplênica e cólon descendente; e, com 48h, a concentração ainda se divide entre cólon descendente e retossigmóide.

CONCLUSÃO: A prevalência de STC foi menor neste estudo em comparação com outros da área, que indicam que a STC normalmente é o padrão mais comum nestes pacientes. A retenção do radiofármaco apenas no reto/sigmóide nas imagens de 48 horas em 8 pacientes corresponde, provavelmente, à condição fisiopatológica de obstrução de via de saída, indicando para esses pacientes a realização de cirurgia de Malone (apendicocostomia) para realização de clisteres anterógrados e, assim, procurar recuperar a função motora retal. Os pacientes que apresentaram retenção colônica do radiofármaco nas imagens de 48 horas foram caracterizados como prováveis portadores de STC, sendo considerada a realização de colectomia no seu tratamento.

- Cook BJ, Lim E, Cook D, Hughes J, Chow CW, Stanton MP, Bidarkar SS, Southwell BR, Hutson JM. Radionuclear transit to assess sites of delay in large bowel transit in children with chronic idiopathic constipation. *J Ped Surg*, 2005. 40: 478-83.
- Clarke MCC, Chase JW, Gibb S, Catto-Smith AG, Hutson JM, Southwell B. Standard medical therapies do not alter colonic transit time in children with treatment-resistant slow-transit constipation. *Pediatr Surg Int*, 2009. 25: 473-8.
- Southwell B, Clarke MCC, Sutcliffe J, Hutson JM. Colonic transit studies: normal values for adults and children with comparison of radiological and scintigraphic methods. *Pediatr Surg Int*, 2009. 25: 559-572.